

Universidad Privada De Tacna
Facultad de Ciencias de la Salud
Escuela Profesional de Odontología
Segunda Especialidad de Ortodoncia y Ortopedia Maxilar



Trabajo Académico

**“PREVALENCIA DE LA RELACIÓN ENTRE LA IMPACTACIÓN DE
CANINOS MAXILARES Y LA PRESENCIA DE ANOMALÍAS
DENTARIAS DE LOS INCISIVOS LATERALES PERMANENTES: UNA
REVISIÓN DE LITERATURA”**

Para optar el título de:

SEGUNDA ESPECIALIDAD EN ORTODONCIA Y ORTOPEDIA MAXILAR

Presentado por:

C.D. SANDRA XIMENA LOAYZA ORTIZ

Asesor:

Dr. Wilfredo Escalante Otárola

DECLARACIÓN JURADA DE ORIGINALIDAD

Yo, SANDRA XIMENA LOAYZA ARTZ, en calidad de egresado de la Sección de Segunda Especialidad de la Facultad de Ciencias de la Salud de la Universidad Privada de Tacna, identificado con DNI 70007288, declaro bajo juramento que:

1. Soy autor de la tesis titulada:

" PREVALENCIA DE LA RELACIÓN ENTRE LA IMPACTACIÓN DE CÁNCERES MALIGNOS Y LA PRESENCIA DE ANOMALÍAS DENTALES DE LOS EXCESIVOS LAJES PERMANENTES: UNA REVISIÓN DE LITERATURA "

Asesorada por WILFREDO ESCOBAR ORSOLA, la cual presente para optar el: Título Profesional de Segunda Especialidad en ORTODONCIA Y ENDODONCIA MAXILAR

2. La tesis no ha sido plagiada ni total ni parcialmente, habiéndose respetado las normas internacionales de citas y referencias para las fuentes consultadas.

3. La tesis presentada no atenta contra los derechos de terceros.

4. La tesis no ha sido publicada ni presentada anteriormente para obtener algún grado académico previo o título profesional.

5. Los datos presentados en los resultados son reales, no han sido falsificados, ni duplicados, ni copiados.

Por lo expuesto, mediante la presente asumo frente a La Universidad cualquier responsabilidad que pudiera derivarse por la autoría, originalidad y veracidad del contenido de la tesis, así como por los derechos sobre la obra.

En consecuencia, me hago responsable frente a La Universidad de cualquier responsabilidad que pudiera ocasionar, por el incumplimiento de lo declarado o que pudiera encontrar como causa del trabajo presentado, asumiendo todas las cargas pecuniarias que pudieran derivarse de ello a favor de terceros con motivo de acciones, reclamaciones o conflictos derivados del incumplimiento de lo declarado o las que encontrasen causa en el contenido de la tesis.

De identificarse fraude, piratería, plagio, falsificación o que el trabajo de investigación haya sido publicado anteriormente; asumo las consecuencias y sanciones que de nuestra acción se deriven, sometiéndonos a la normatividad vigente de la Universidad Privada de Tacna.



DNI: 70007288

Fecha: 21/10/24

Resumen

Introducción: Los caninos forman parte fundamental dentro de la oclusión, ya que desempeñan funciones primordiales, mediante los movimientos de lateralidad. Cuando el canino se encuentra ectópico con respecto a las otras piezas dentales de la arcada, se puede trasladar de manera que quede alineado en la arcada con un tratamiento de Ortodoncia. La impactación del canino maxilar se presenta con frecuencia junto a anomalías dentales (como laterales pequeños, conoides o laterales faltantes, falta de otros dientes, dientes espaciados, retraso en el crecimiento de los dientes y varios otros factores).

Objetivo: Determinar la prevalencia de la relación entre la impactación de caninos maxilares y las anomalías dentarias de los incisivos laterales permanentes.

Metodología: La metodología de la revisión incluyó una pregunta de investigación específica sobre la relación entre la impactación de caninos y las anomalías dentarias de los incisivos laterales permanentes. Se realizó una búsqueda exhaustiva en PubMed y Scopus en abril de 2024, se excluyeron duplicados y se aplicaron criterios de selección para incluir sólo estudios relevantes en español o inglés publicados en los últimos 10 años. Se evaluaron títulos, resúmenes y textos completos de forma independiente por un revisor. Se seleccionaron 8 artículos que cumplieran con los criterios. Para evaluar el riesgo de sesgo, se utilizó un formulario manual específico que abordaba categorías como objetivo del estudio, resinas evaluadas, metodologías de evaluación y resultados obtenidos.

Resultados: La revisión de los estudios se realizó según los criterios de inclusión establecidos, siguiendo el método PRISMA-ScR para la selección y análisis de artículos. La mayoría de estudios fueron observacionales en exámenes radiológicos complementarios. Se observó una diferencia significativa de la relación entre la impactación de caninos maxilares y las anomalías dentarias de los incisivos laterales permanentes.

Conclusión: La prevalencia de la relación entre la impactación de caninos maxilares y las anomalías dentarias de los incisivos laterales permanentes es entre el 40-50%. La anomalía encontrada más frecuente es la microdoncia, seguida por dientes en forma de clavija y la agenesia dental. Cuando existe la presencia de anomalías en el incisivo lateral permanente, los exámenes complementarios pueden ser de gran ayuda para lograr determinar si existe impactación de caninos maxilares, cuál es su posición y lograr plantear un tratamiento adecuado.

Palabras clave: Impactación de caninos, canino impactado, anomalías dentarias, incisivos laterales conoides, agenesia de incisivos laterales.

Abstract

Introduction: Canines are a fundamental part of occlusion, since they perform essential functions through lateral movements. When the canine is ectopic with respect to the other teeth in the arch, it can be moved so that it is aligned in the arch with an orthodontic treatment. Maxillary canine impaction frequently occurs together with dental anomalies (such as small laterals, missing conoids or laterals, missing other teeth, spaced teeth, delayed tooth growth, and several other factors).

Objective: To determine the prevalence of the relationship between maxillary canine impaction and dental anomalies of permanent lateral incisors.

Methodology: The methodology of the review included a specific research question on the relationship between canine impaction and dental anomalies of permanent lateral incisors. A comprehensive search was conducted in PubMed and Scopus in April 2024, excluding duplicates and applying selection criteria to include only relevant studies in Spanish or English published in the last 10 years. Titles, abstracts and full texts were independently evaluated by one reviewer. Eight articles that met the criteria were selected. To assess the risk of bias, a specific manual form was used that addressed categories such as study objective, resins evaluated, evaluation methodologies and results obtained.

Results: The review of the studies was carried out according to the established inclusion criteria, following the PRISMA-ScR method for the selection and analysis of articles. Most studies were observational in complementary radiological examinations. A significant difference was observed in the relationship between maxillary canine impaction and dental anomalies of permanent lateral incisors.

Conclusion: The prevalence of the relationship between maxillary canine impaction and dental anomalies of the permanent lateral incisors is between 40-50%. The most frequent anomaly found is microdontia, followed by peg-shaped teeth and dental agenesis. When there is anomaly in the permanent lateral incisor, complementary examinations can be of great help to determine whether there is maxillary canine impaction, its position and to propose an appropriate treatment.

Keywords: *Canine impaction, impacted canine, dental anomalies, conoid lateral incisors, lateral incisor agenesis.*

Introducción

En odontología, tener una buena oclusión es importante, no sólo por razones estéticas, sino también por razones funcionales (1). Los caninos forman parte fundamental dentro de la oclusión, ya que desempeñan funciones primordiales, mediante los movimientos de lateralidad. Cuando el canino se encuentra ectópico con respecto a las otras piezas dentales de la arcada, se puede trasladar de manera que quede alineado en la arcada con un tratamiento de Ortodoncia (2). El desplazamiento del canino maxilar denota una condición en la cual un canino sigue su camino normal de erupción, y el tratamiento de esta anomalía dental presenta un gran desafío para los clínicos (3).

Se han realizado muchos estudios sobre la etiología de la impactación maxilar canina, lo que demuestra la importancia de este tema. “La impactación canina puede ser causada por dos mecanismos: la etiología de orientación (obstrucción mecánica) y la genética (4). La etiología de orientación se refiere a que la erupción del canino maxilar no puede ser guiada para seguir un camino normal debido a un incisivo lateral maxilar anormal” (5). La impactación del canino maxilar se presenta con frecuencia junto a anomalías dentales (como laterales pequeños, conoides o laterales faltantes, falta de otros dientes, dientes espaciados, retraso en el crecimiento de los dientes y varios otros factores) (6).

El objetivo de esta revisión de literatura es conocer si existe prevalencia de la relación entre la impactación de caninos maxilares y las anomalías dentarias de los incisivos laterales permanentes, de esta manera se podrá anticipar la impactación de caninos, cuando los incisivos laterales superiores se encuentran visibles en la arcada y estos presentan algunas anomalías dentarias, es así que se podrá intervenir prontamente y trazar un mejor tratamiento para nuestro paciente.

Metodología

Pregunta de investigación

¿Cuál es la relación entre la impactación de caninos y las anomalías dentarias de los incisivos laterales permanentes?

Estrategia de búsqueda

En abril de 2024, se realizó una búsqueda avanzada de artículos científicos utilizando las bases de datos PubMed y Scopus para recopilar información. Se emplearon descriptores o palabras clave como "impacted maxillary canine", "maxillary canine impactation" y "lateral incisors" en los términos de búsqueda. Para evitar duplicados, las referencias se organizaron utilizando la búsqueda de citas en Mendeley (ver Tabla 1).

Tabla 1. Estrategia de búsqueda de descriptores de las diferentes bases de datos

PubMed (25/04/2024): n = 26 ("impacted maxillary canine"[title/abstract]) AND ("maxillary canine impactation"[title/abstract] OR "lateral incisors"[title/abstract])
Scopus (25/04/2024) n = 5 TITLE-ABS-KEY (("impacted maxillary canine") AND ("maxillary canine impactation" OR "lateral incisors")) AND (LIMIT-TO (DOCTYPE, "ar")) AND (LIMIT-TO (SUBJAREA, "DENT")) AND (LIMIT-TO (LANGUAGE, "English"))

Criterios de selección

Los criterios de inclusión abarcaron estudios que evaluaron la relación entre la impactación de caninos y la presencia de anomalías dentarias de los incisivos laterales permanentes, artículos publicados en los últimos 10 años y escritos en español o inglés. Se excluyeron estudios que trataban otras piezas dentarias impactadas o anomalías en otras piezas dentarias. También se excluyeron revisiones de literatura, reportes de casos o series, artículos de opinión, comentarios o editoriales, así como estudios con texto incompleto ("*no full text*").

Resultados

Extracción de datos

Los estudios elegidos fueron evaluados mediante sus títulos y resúmenes, siguiendo los criterios de inclusión establecidos. Esta revisión fue realizada de manera independiente por un investigador, quienes excluyeron cualquier artículo que no cumplía con los criterios mencionados. El proceso de selección de artículos se adhirió al método PRISMA-ScR (Preferred Reporting Items for Systematic Reviews and Meta-Analyses extension for Scoping Reviews), como se muestra en la Figura 1 (7)

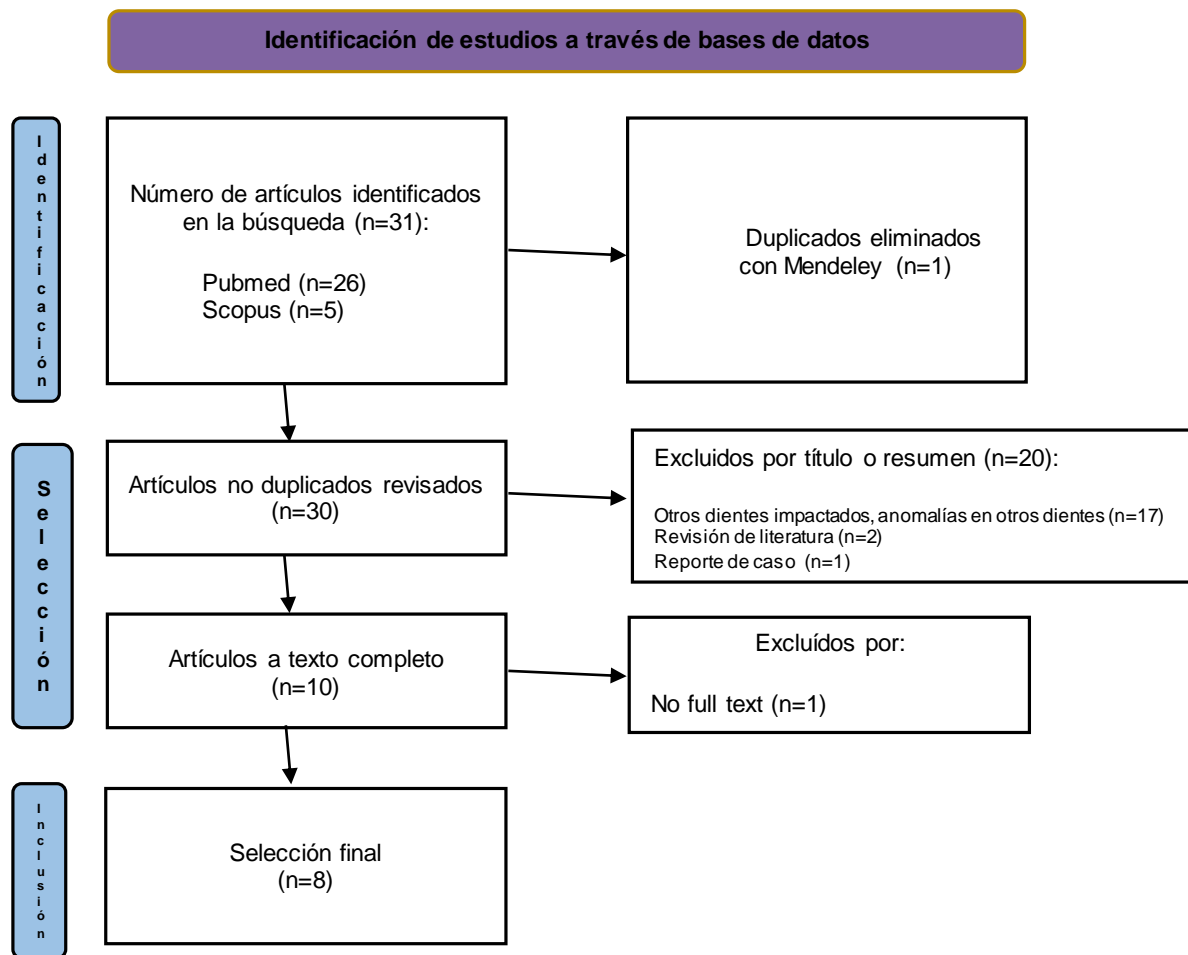


Figura 1. Diagrama de flujo PRISMA de la revisión de literatura

Después de una búsqueda exhaustiva en las bases de datos PubMed y Scopus, se identificaron inicialmente 31 artículos científicos. Tras eliminar las publicaciones duplicadas, se obtuvo un total de 30 artículos únicos. Luego de revisar los títulos y resúmenes, se excluyeron 22 artículos. Los títulos y resúmenes de los restantes fueron analizados manualmente por dos revisores, quienes eliminaron aquellos que no cumplían con los criterios de exclusión. Los artículos seleccionados para la lectura de texto completo fueron examinados por los mismos revisores, quienes excluyeron los que carecían de información relevante. Cualquier discrepancia fue resuelta con la intervención de un tercer revisor, elegido entre los autores. Finalmente, se seleccionaron 8 artículos que cumplían con todos los criterios de inclusión y exclusión establecidos.

Riesgo de sesgo

Para evaluar la calidad metodológica de los estudios incluidos, los autores realizaron una evaluación independiente de los datos utilizando un formulario manual específico. Este formulario fue diseñado para abordar las siguientes categorías: objetivo del estudio, resinas evaluadas, metodologías de evaluación, protocolos de acabado empleados y resultados obtenidos.

Tabla 2. Características de los datos obtenidos de los artículos incluidos en la síntesis

Autores y año	Objetivo/Tema	Métodos	Resultados	Anomalía Más Frecuente
Sajani, A. et al., 2014 (8)	El objetivo del presente estudio fue determinar la asociación de los caninos impactados tanto bucal como palatinamente con otras anomalías dentales.	Radiografías panorámicas.	Un total de 253 (47,5%) pacientes con caninos maxilares impactados fueron diagnosticados con otras anomalías dentales. La microdoncia fue la anomalía más frecuente reportada en estos pacientes, siendo el incisivo lateral superior el diente más comúnmente afectado. Otras anomalías odontogénicas que se asociaron con caninos impactados tanto vestibular como palatinamente incluyeron hipodoncia, dientes supernumerarios, transposición de otros dientes, hipoplasia del esmalte, otros dientes impactados e invaginato denso.	Microdoncia
Cassetta, M. et al., 2018 (9)	El objetivo del estudio fue investigar las asociaciones entre la impactación del canino superior y la prevalencia de anomalías dentales genéticas, características craneofaciales y agregación familiar.	Radiografías panorámicas.	La comparación entre el grupo de estudio y grupo control mostró una diferencia estadísticamente significativa considerando anomalías de los incisivos laterales ($P = 0,015$), agenesia del tercer molar ($P = 0,015$), valores esqueléticos (SNB: $P = 0,027$; ANB: $P = 0,043$). Impactación canina ($P < 0,01$).	
Koral, S. et al., 2021 (10)	El objetivo de este estudio fue evaluar la asociación entre las características morfológicas de los incisivos laterales superiores y la impactación del canino superior utilizando imágenes de tomografía	Tomografía computarizada de haz cónico (CBCT).	Se obtuvieron diferencias estadísticamente significativas al comparar el volumen del incisivo lateral, los anchos mesiodistal y bucolingual de la corona del incisivo lateral, la raíz y longitud total de los incisivos laterales, y los ángulos entre el eje central y la línea media y la línea media, eje del canino adyacente ($p < 0,05$). No hubo diferencias significativas en el eje del incisivo lateral y la angulación del plano oclusal superior.	Microdoncia

	computarizada de haz cónico (CBCT).			
Karacin, G. et al, 2021 (11)	El objetivo de este estudio fue comparar el volumen de los dientes laterales y las diferencias morfológicas entre pacientes con caninos maxilares impactados unilaterales (IMC) localizados bucal y palatinamente con mediciones volumétricas y lineales en registros de tomografía computarizada de haz cónico (CBCT).	Tomografía computarizada de haz cónico (CBCT).	El volumen total, el ancho de la corona mesiodistal - vestibulolingual y el ancho de la raíz vestibulolingual del incisivo lateral en la UCE fueron estadísticamente menores en el grupo de IMC palatino. La longitud de los incisivos laterales y el perímetro del arco fueron estadísticamente más cortos, los anchos de las raíces mesiodistales y bucolinguales fueron de 8 mm apical a la UCE, y el ángulo corona-raíz del lateral fue más estrecho en el lado impactado que en el lado erupcionado. El volumen y el ancho de la corona del incisivo lateral son eficaces en la localización sagital del IMC. La longitud más corta, la morfología de la raíz apical más estrecha y el ángulo corona-raíz inclinado mesialmente del incisivo lateral son notables en los lados impactados, independientemente de la posición sagital del IMC.	Microdoncia
Guarnieri, R. et al., 2022 (12)	El objetivo de este trabajo es ayudar al médico a evaluar la relación entre un canino maxilar desplazado y anomalías clínicas (las características de los incisivos laterales)/esqueléticas (puente del ponticulus posticus y la silla turca).	Radiografías panorámicas, cefalogramas laterales	Se encontró asociación estadísticamente significativa entre la impactación canina maxilar y el sexo femenino, el puente de la silla turca, la calcificación del ponticulus posticus y la anomalía del incisivo lateral; una regresión logística mostró que estas variables significativas resultaron ser predictores positivos de caninos maxilares impactados, particularmente en referencia a la impactación en el área palatina. Encontrar uno de estos elementos clínicos y radiológicos puede representar un signo predictivo de la posible impactación del canino maxilar.	
Stabryła, J. et al, 2023 (13)	Para evaluar la presencia y posibles asociaciones entre el tipo de anomalías dentales y las	Radiografías panorámicas	Las anomalías dentales estuvieron presentes en más del 50% de los pacientes con caninos impactados y en el 20% de los controles. La agenesia dental fue significativamente más común en el grupo MaxCI en comparación con el grupo	Agenesia y Dientes en clavija

	<p>impactaciones caninas maxilares y mandibulares en pacientes de ortodoncia tratados por impactación canina.</p>		<p>ManCI, mientras que los dientes supernumerarios y la transmigración canina se registraron con mayor frecuencia en el grupo ManCI. En comparación con el grupo de control, los incisivos laterales superiores en forma de clavija y la agenesia dental fueron significativamente más prevalentes en el grupo MaxCI. La impactación de otros dientes fue significativamente más común en ambos grupos caninos impactados en comparación con los controles. La prevalencia de anomalías dentales en pacientes de ortodoncia con caninos impactados fue mayor que en pacientes de ortodoncia sin caninos impactados. Se encontraron diferentes tipos de anomalías dentales en los grupos MaxCI y ManCI.</p>	
<p>Kolokitha, O. et al., 2023 (14)</p>	<p>Investigar la importancia de la asociación entre los caninos impactados maxilares y diversas anomalías dentales.</p>	<p>Radiografías panorámicas.</p>	<p>Se encontró una diferencia estadísticamente significativa para los incisivos laterales superiores en forma de clavija y los molares temporales infraocluidos. La presencia de incisivos laterales superiores en forma de clavija eleva la probabilidad de un canino impactado al 83,3%, un segundo premolar no erupcionado desplazado distalmente al 63,16% y la impactación de cualquier otro diente al 80%, como lo muestra el árbol de clasificación.</p>	<p>Dientes en clavija</p>
<p>Alshehri, A. et al, 2023 (15)</p>	<p>Este estudio retrospectivo tuvo como objetivo comparar y evaluar el patrón de impactación del canino maxilar y su asociación con otras anomalías mediante tomografía computarizada de haz cónico (CBCT).</p>	<p>Tomografía computarizada de haz cónico (CBCT).</p>	<p>En la impactación de caninos de una sola hemiarcada,, el ancho mesiodistal (MD) de los incisivos centrales y el ancho de la cavidad nasal (NC) fueron más anchos ($p < 0,05$). La distancia del plano canino-palatino (U3-PP) fue significativamente mayor en la impactación canina bilateral ($p < 0,05$). La distancia de los caninos impactados desde los planos palatino y sagital medio, el ancho del arco dental anterior y el ancho del esqueleto maxilar cambiaron significativamente con la posición de los caninos impactados ($p < 0,05$). Los participantes de sexo masculino tenían 0,185 probabilidades de presentar una impactación de caninos en ambas hemiarcadas maxilares en comparación con los de sexo femenino ($p = 0,025$). La probabilidad de</p>	

			tener impactación de caninos en ambas hemiarcadas maxilares con una distancia canino-plano medio sagital más larga (U3-MSP) fue de 1,30 (p = 0,003).	
--	--	--	--	--

Síntesis de resultados

Todos los artículos revisados fueron desarrollados de manera retrospectiva en Imágenes Radiográficas y en Tomografía Computarizada de haz Cónico. La microdoncia de incisivos laterales es una anomalía frecuente cuando se da la impactación de caninos maxilares (7); así como también, el volumen total de los incisivos laterales se ha visto afectado (10). Los incisivos laterales superiores en forma de clavija y la agenesia dental fueron significativamente más prevalentes en caninos impactados maxilares, que en mandibulares (12, 13).

En cuanto a metodologías aplicadas, el gold estándar para evaluar la impactación de caninos maxilares fueron los datos CBCT, así como para evaluar las anomalías de los incisivos laterales.

Discusión

Las características funcionales y estéticas son importantes para una buena oclusión. La impactación de caninos maxilares y anomalías en los incisivos laterales tienden a interferir con estas características pudiendo provocar diferentes tipos de maloclusiones. Por tal motivo, se considera necesario poder intervenir anticipadamente, para poder corregir o prevenir esta impactación dependiendo de cada caso.

Las anomalías de los incisivos laterales están altamente relacionadas con la impactación de caninos maxilares (9). Algunos estudios manifiestan que esta impactación suele estar localizada con mayor frecuencia en el área palatina (12) y se presenta con mayor frecuencia en hombres (15).

La anomalía más frecuente de los incisivos laterales que se presenta cuando hay ausencia clínica de los caninos maxilares es la microdoncia, esto lo podemos corroborar a través de exámenes complementarios (8,10,12). También se presentan otras anomalías odontogénicas que se asocian con caninos impactados como la hipodoncia, dientes supernumerarios, transposición de otros dientes, hipoplasia del esmalte, otros dientes impactados e invaginados (8).

Otros estudios manifiestan que la agenesia dental y dientes en clavija fueron significativamente más comunes que otro tipo de anomalías dentarias a nivel de los incisivos laterales cuando existe la impactación de caninos maxilares (13,14).

Conclusiones

- La prevalencia de la relación entre la impactación de caninos maxilares y las anomalías dentarias de los incisivos laterales permanentes es entre el 40-50%.
- La anomalía encontrada más frecuente de los incisivos laterales permanentes es la microdoncia, seguida por dientes en forma de clavija y la agenesia dental.
- Cuando existe la presencia de anomalías en el incisivo lateral permanente, los exámenes complementarios tales como radiografías panorámicas y tomografías pueden ser de gran ayuda para lograr determinar si existe impactación de caninos maxilares, cuál es su posición y lograr plantear un tratamiento adecuado.

Referencias bibliográficas

1. Jang E, Lee K, An S, Song J, Ra J. Retrospective Study of Association between Displacement of Maxillary Canine and Tooth Agenesis. 2015 Sep 1 [cited 2023 Aug 12]; Available from: <http://dx.doi.org/10.17796/1053-4628-39.5.488>
2. Diagnóstico de Caninos retenidos y su importancia en el tratamiento Ortodóncico [Internet]. [cited 2023 Aug 12]. Available from: <https://www.ortodoncia.ws/publicaciones/2011/art-11/>
3. Grover PS, Lorton L. The incidence of unerupted permanent teeth and related clinical cases. *Oral Surg Oral Med Oral Pathol* [Internet]. 1985 Apr [cited 2023 Aug 12];59(4). Available from: <https://pubmed.ncbi.nlm.nih.gov/3858781/>
4. Etiologic factors for buccal and palatal maxillary canine impaction: A perspective based on cone-beam computed tomography analyses. *Am J Orthod Dentofacial Orthop*. 2013 Apr 1;143(4):527–34.
5. Oliver RG, Mannion JE, Robinson JM. Morphology of the maxillary lateral incisor in cases of unilateral impaction of the maxillary canine. *Br J Orthod* [Internet]. 1989 Feb [cited 2023 Aug 12];16(1). Available from: <https://pubmed.ncbi.nlm.nih.gov/2923851/>
6. Association between superior labial frenum and maxillary midline diastema — a systematic review. *Int J Pediatr Otorhinolaryngol*. 2022 May 1;156:111063.
7. Tricco AC, Lillie E, Zarin W, O'Brien KK, Colquhoun H, Levac D, et al. PRISMA Extension for Scoping Reviews (PRISMA-ScR): Checklist and Explanation. *Ann Intern Med* [Internet]. 2018 Sep 4 [cited 2024 Jul 27]; Available from: <https://www.acpjournals.org/doi/10.7326/M18-0850>
8. Sajnani AK, King NM. Dental anomalies associated with buccally- and palatally-impacted maxillary canines. *J Investig Clin Dent*. 2014 Aug;5(3):208–13.
9. Cassetta M, Altieri F, Guarnieri R, Padalino G, Di Giorgio R, Barbato E. Inclusione del canino mascellare e anomalie dentali e scheletriche associate: uno studio retrospettivo. *Dent Cadmos*. 2018 Jul;86(07):603.
10. Koral S, Arman Özçarpıcı A, Tunçer Nİ. Association Between Impacted Maxillary Canines and Adjacent Lateral Incisors: A Retrospective Study With Cone Beam Computed Tomography. *Turk J Orthod*. 2021 Dec;34(4):207–13.
11. Karacın G, Şenişik NE, Yildirim D. Comparison of Lateral Tooth Volume and Morphology Between Buccally and Palatally Localised Unilateral Impacted Maxillary Canine Cases on Cone-Beam Computed Tomography. *J Craniofac Surg*. 2021;32(2):752–6.
12. Guarnieri R, Germanò F, Altieri F, Cassetta M, Grenga C, Padalino G, et al. Predictive Analysis of Maxillary Canine Impaction through Bridging, Calcification, and Lateral Incisor Anomalies: A Retrospective Observational Study. *Methods Protoc* [Internet]. 2022 Nov 21;5(6). Available from: <http://dx.doi.org/10.3390/mps5060091>
13. Stabryła J, Zadurska M, Plakwicz P, Kukuła KT, Czochrowska EM. Comparisons of Dental Anomalies in Orthodontic Patients with Impacted Maxillary and Mandibular Canines. *Diagnostics (Basel)* [Internet]. 2023 Aug 25;13(17). Available from: <http://dx.doi.org/10.3390/diagnostics13172766>
14. Kolokitha OE, Balli D, Zarkadi AE, Gizani S. Association between maxillary canine impaction and other dental anomalies: radiological study of a mixed dentition children's cohort from an

orthodontic clinic. *Eur Arch Paediatr Dent.* 2023 Jun;24(3):401–7.

15. Alshehri A, Hakami Z, Marran K, Qaysi A, Shabi M, Bokhari A. Unilateral vs Bilateral Maxillary Canine Impaction: A Cone-Beam Computed Tomography Study of Patterns and Associations. *J Contemp Dent Pract.* 2023 Jan 1;24(1):21–8.